GASTRITIS ENFISEMATOSA COMO CAUSA INFRECUENTE DE ABDOMEN AGUDO

Gustavo Cappa,* Roberto Silva, Nerina Lisandrello, José María Fadlala

Servicio de Diagnóstico por Imágenes, Hospital Municipal de Emergencia "Dr. Clemente Álvarez", Rosario, Argentina.

Resumen

La gastritis enfisematosa (GE) es una entidad poco frecuente, descripta por primera vez por Fraenkel en 1889. Se caracteriza por la invasión de la pared gástrica por gérmenes productores de gas, y se asocia a una alta morbimortalidad. Se describen en la bibliografía diferentes factores de riesgo que favorecerían su desarrollo, entre ellos ingesta de cáusticos, diabetes, abuso de alcohol, isquemia gástrica y cirugía de estómago. El cuadro clínico se caracteriza por dolor abdominal agudo y progresivo asociado a repercusión sistémica, sepsis severa, *shock* séptico, disfunción orgánica múltiple y muerte. Los métodos de diagnóstico por imágenes cumplen un rol fundamental en su abordaje, siendo la tomografía computada multidetector (TCMD) el método de elección, ya que cuenta con la capacidad de mostrar la presencia de gas en el interior de la pared gástrica (neumatosis gástrica) en asociación con el aumento de su espesor, siendo estos dos hallazgos la clave en el diagnóstico. También se encuentra presente un aumento de la densidad del tejido perigástrico compatible con cambios de tipo inflamatorio o infeccioso, y en algunas ocasiones se asocia a neumatosis portal. Se realiza una actualización del tema enfatizando el rol de la TCMD para su diagnóstico.

Palabras clave: gastritis enfisematosa; diagnóstico; imágenes; TAC

EMPHYSEMATOUS GASTRITIS AS AN INFREQUENT CAUSE OF ACUTE ABDOMINAL PAIN

Summary

Emphysematous gastritis (EG) is a rare entity first described in 1889. It is characterized by the invasion of the gastric wall by gas-producing bacteria, and is associated with high morbidity and mortality. The clinical picture is characterized by acute abdominal pain associated with progressive systemic repercussions, severe sepsis, septic shock, multiple organ dysfunction, and death. Imaging methods play a fundamental role in the diagnosis. Multidetector Computed Tomography (MDCT) is the method of choice, since it has the ability to show the presence of gas within the gastric wall (gastric pneumatosis) in association with increased wall thickness. These two features are key findings for diagnosis. Increased density of perigastric tissue is frequently present, due to infectious or inflammatory changes; sometimes portal pneumatosis is present as well. An update on EG is presented, emphasizing the role of MDCT in diagnosis.

Key words: *emphysematous gastritis; diagnosis; case report; imaging; MDCT*

* Dirección postal: Laprida 873, 11/B. (S2000CFG) Rosario, SF, Argentina.
Correo electrónico: cappagustavo@yahoo.com.ar

Introducción

Presentamos un caso de GE en un paciente varón de 60 años de edad, que fue admitido en la guardia de nuestro hospital presentando un cuadro de horas de evolución, caracterizado por dolor del hemiabdomen superior, náuseas y melena. Durante su permanencia en el hospital se realizaron múltiples estudios que serán discutidos a continuación. Evolucionó desfavorablemente agregando compromiso peritoneal, inestabilidad hemodinámica, *shock,* disfunción orgánica múltiple, con posterior paro cardiorrespiratorio y fallecimiento.

Presentación del caso clínico

Varón de 60 años que al ingreso a la guardia con un cuadro de dolor abdominal y melena de horas de evolución, refirió como antecedente pancreatitis 3 años antes. Se realizó radiografía de tórax frente y de abdomen sin hallazgos patológicos. La ecografía abdominal mostró aumento del espesor de la pared del estómago a predominio del antro, distensión de asas de intestino delgado sin visualización de líquido libre intraabdominal. El paciente fue evaluado por los Servicios de Cirugía General y de Gastroenterología, practicándosele una videoendoscopía digestiva alta (VEDA) que evidenció afectación del estómago, primera y segunda porción del duodeno por un extenso e intenso proceso inflamatorio de la mucosa, con congestión, ulceraciones, engrosamiento de sus pliegues y sangrado asociado al mínimo contacto con el endoscopio (Figura 1). Se realizó toma de biopsia a nivel del antro y duodeno.

Debido al continuo desmejoramiento clínico, se repitieron radiografías de tórax y abdomen con equipo portátil constatándose la presencia de gas, en proyección del cuadrante superior izquierdo del abdomen, de conformación no habitual (Figura 2).

Se completó el estudio con TCMD de abdomen y pelvis con contrate oral positivo, sin y con contraste endovenoso (ev) identificándose alteraciones compatibles con gastritis enfisematosa severa con extensión al bazo, neumoperitoneo y neumatosis portal (Figuras 3-7).

Se planteó como tratamiento el abordaje quirúrgico. Previo al ingreso al quirófano el paciente presentó paro cardiorrespiratorio con posterior óbito.

La anatomía patológica de la biopsia endoscópica reveló extenso proceso inflamatorio agudo con áreas de necrosis, sin identificar células neoplásicas. En los hemocultivos se obtuvo desarrollo de *Enterobacter cloacae.*

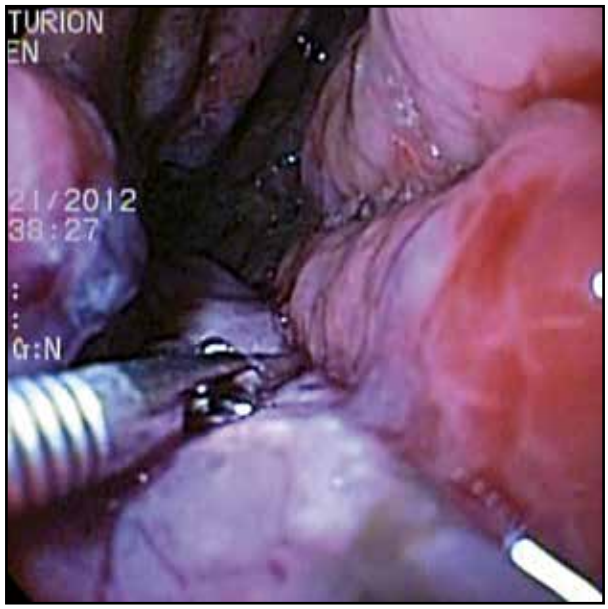

Figura 1. Videoendoscopía digestiva alta. **a)** Imagen del cuerpo y antro gástrico con intensa congestión, eritema, sangrado y engrosamiento de sus pliegues. Toma de biopsia del antro gástrico; **b)** Compromiso difuso de la primera y segunda porción del duodeno, marcada congestión mucosa, erosiones y fibrina.

Figura 2. Radiografía de abdomen con equipo portátil en decúbito dorsal: gas a nivel del hipocondrio izquierdo de aspecto moteado, heterogéneo, de distribución anormal (flecha).

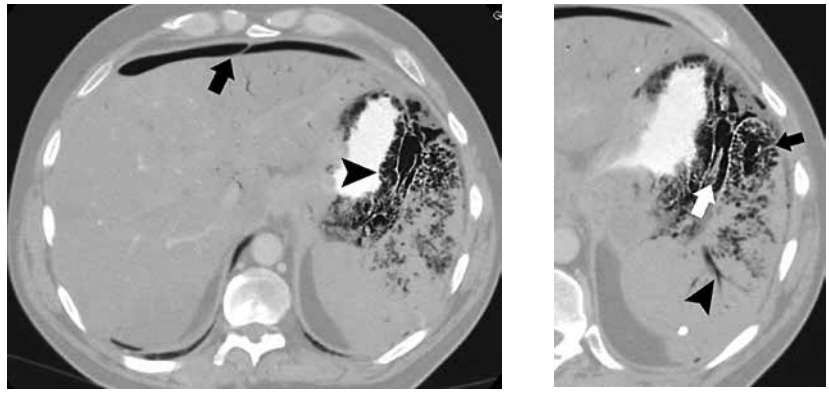

Figura 3. TCMD, corte axial del abdomen superior con contraste oral positivo y ev, con ventana para pulmón. **a)** Gas de distribución laminar, intraabdominal, por delante del hígado (neumoperitoneo), rodeando al ligamento falciforme (flecha); gas en el interior de la pared gástrica de distribución difusa e irregular asociado a engrosamiento de sus paredes (cabeza de flecha negra). **b)** Gas en el interior del ligamento gastroesplénico (flecha blanca), neumatosis esplénica intraparenquimatosa de distribución heterogénea a predominio anterior y medial debido a la extensión del proceso gástrico (flecha negra); gas intraesplénico de distribución tubular con ramificaciones debido a neumatosis en el interior de vasos esplénicos intraparenquimatosos (cabeza de flecha negra); imagen cálcica redondeada en el interior del bazo.

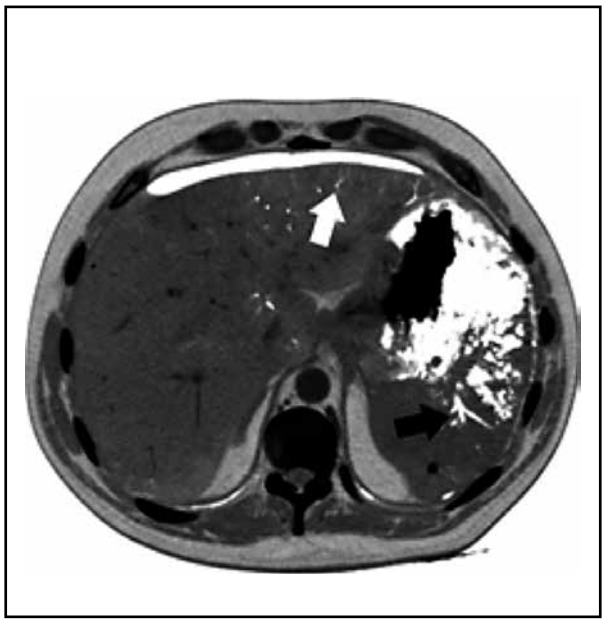

Figura 4. TCMD, corte axial del abdomen superior con contraste oral positivo y ev, con inversión de las densidades, aire blanco, calcio y contraste positivo negro; permite caracterizar el proceso enfisematoso, mejora la visualización del aire de distribución intravascular en el interior del bazo (flecha negra) y la neumatosis portal (flecha blanca).

Figura 5. TCMD, reconstrucción volumétrica 3D con protocolo para laringe y vía aérea con ponderación de la distribución gaseosa; nótese el aire en los pulmones y asas intestinales de distribución habitual, sumados a extenso proceso enfisematoso que compromete al cuadrante superior izquierdo del abdomen (flecha).

Figura 6. RMP sagital, ventana para abdomen con contraste oral positivo y ev; extensa afectación enfisematosa que compromete de forma difusa la pared del estómago, de distribución no laminar, asociada al aumento del espesor de su pared (flecha negra); formación quística en proyección de la transcavidad de los epiplones (cabeza de flecha blanca), calcificación redondeada intraesplénica (flecha blanca).

Discusión

La gastritis enfisematosa (GE) es una entidad poco frecuente, descripta por primera vez por Fraenkel en 1889.[1,2]

Las infecciones enfisematosas del abdomen y pelvis representan una condición potencialmente letal que requiere de un manejo médico agresivo y a menudo quirúrgico.[3]

De todas las vísceras huecas abdominales, el estómago es la menos afectada por agentes infecciosos formadores de gas.[3]

La fisiopatología de la GE no es del todo clara; se plantea como hipótesis la alteración de los mecanismos de defensa de la mucosa gástrica como consecuencia de diferentes condiciones clínicas, favoreciendo la penetración de bacterias en el interior de la pared, producción de gas y posterior afectación sistémica.[3]

Dentro de los factores de riesgo para su desarrollo se describen –entre otros– diabetes, consumo de alcohol, gastritis por ingesta de cáusticos alcalinos o ácidos, cirugía gastroduodenal, isquemia, infección por gérmenes anaerobios, entre ellos *Escherichia coli*, *Streptococcus* sp, *Enterobacter* sp, *Pseudomonas aeruginosa, Clostridium welchi, Mucor* sp, estafilococos, y otros.[2,4,5]

Los gérmenes identificados con mayor frecuencia son una combinación de gérmenes aerobios y anaerobios.[6,7]

Es de crucial importancia reconocer las diferencias entre la GE, condición asociada a una alta tasa de mortalidad, del enfisema gástrico benigno (neumatosis gástrica), ya que esta última si bien presenta aire en el interior de la pared gástrica, no se asocia a engrosamiento de sus paredes ni a repercusión sistémica; los pacientes se encuentran generalmente asintomáticos, siendo de elección el tratamiento conservador.[2,8-10] La forma de distribución del gas es de mucha ayuda en su diferenciación, siendo laminar, lineal, paralela a la pared del estómago en el enfisema gástrico benigno.[3,11,12] En la GE el aire en el interior de la pared del estómago se muestra asociado a engrosamiento parietal y a un aumento de la densidad del tejido perigástrico debido a cambios inflamatorios e infecciosos; en algunas ocasiones se asocia a neumatosis portal.[2]

La TCMD cuenta con las ventajas de accesibilidad, rapidez, alta sensibilidad y especificidad en la detección de gas, lo que la convierte en el método de diagnóstico por imágenes de elección.[3] Permite también mostrar lo que sucede tanto en la pared gástrica como en el tejido perigástrico y en el resto de las estructuras de la cavidad abdominal, caracterizando el proceso de base y su extensión.[2,3] Por medio de las reconstrucciones multiplanares (RMP) se pueden caracterizar los hallazgos en otros planos, mejorando la precisión diagnóstica.[2] La visualización del abdomen con ventana para pulmón es una estrategia útil para objetivar el gas y su distribución.[3] El posprocesamiento de las imágenes con inversión de sus densidades (aire blanco, calcio y contraste oral positivo negro) permitió en nuestro caso una mejor caracterización del proceso enfisematoso, mejorando la visualización del aire de distribución intravascular en el interior del bazo y la neumatosis portal (Figura 5B).

Las reconstrucciones utilizando máxima intensidad de proyección (MIP) nos permitieron una mejor discriminación de las estructuras vasculares con contraste ev, siendo útiles para evaluar alteraciones en la perfusión.[13]

La ausencia de neumatosis de la pared intestinal

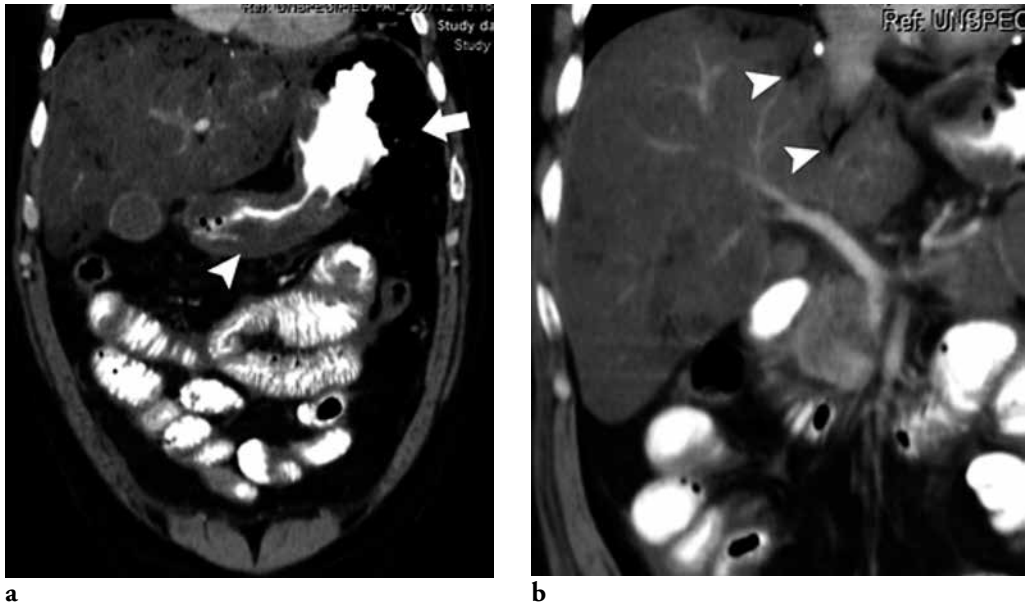

Figura 7. TCMD RMP coronal con contraste oral y ev. **a)** proceso enfisematoso gástrico a predominio del techo y cuerpo gástrico (flecha blanca). Marcado aumento del espesor parietal del antro a predominio de la curvatura mayor (cabeza de flecha blanca). Asas de intestino delgado de características normales. **b)** Gas en el interior hepático de distribución tubular, periférica y ramificada compatible con neumatosis portal como extensión del proceso (flechas blancas).

y vasos mesentéricos, sumada a los hallazgos descriptos por TCMD, excluyen el infarto de intestino mesentérico como causa de la neumatosis portal en nuestro paciente.[13,14]

El compromiso isquémico del estómago es una condición reportada infrecuentemente debido a su rica irrigación a través de las tres ramas del tronco celíaco.[4,15] En nuestro caso se definió alteración de la perfusión esplénica, por la falta de representación del segmento distal de la arteria esplénica (RMP y MIP) sumado a la ausencia de opacificación del órgano tras el contrate ev, no pudiendo descartar trastorno de perfusión del estómago por compromiso de las arterias gastroepiploica izquierda y gástricas cortas, ambas ramas de la arteria esplénica. Tampoco se pudo definir si los trastornos de perfusión identificados fueron el factor desencadenante del proceso o secundarios a la inestabilidad hemodinámica que presentaba el paciente al momento del estudio.

El tratamiento de la GE consiste en sostén de los parámetros vitales, hemodinámicos, ventilatorios, corrección de las alteraciones del medio interno, soporte nutricional, antibioticoterapia empírica inicial de amplio espectro con cobertura de flora mixta, aerobia y anaerobia.[3,7,16] Es necesario el abordaje quirúrgico agresivo ante la falta de respuesta al tratamiento conservador, sepsis severa o perforación gástrica.[3,17,18,16,19] La GE se asocia a un porcentaje de mortalidad mayor al 50%.[3,20,21]

Conclusión

La GE es una entidad clínicoquirúrgica extremadamente infrecuente y de mal pronóstico. Se caracteriza por neumatosis de la pared gástrica, engrosamiento parietal y cambios inflamatorios perigástricos, en asociación con marcada repercusión del estado general.

El objetivo de la presentación es compartir los hallazgos imagenológicos de este infrecuente caso clínico de presentación avanzada, ya que consideramos que tanto el radiólogo como el resto del equipo terapéutico deben estar familiarizados en el reconocimiento de las alteraciones detectadas por TCMD.

La alta sospecha clínica, el diagnóstico tomográfico precoz y el abordaje interdisciplinario son la clave para obtener los mejores resultados.

(Recibido: junio de 2014. Aceptado: agosto de 2014)

REFERENCIAS

1. Welch C, Jones Chester M. *Emphysematous gastritis.* N Engl J Med 237: 983-5, 1947.
2. Ba-Salamah A, Prokop M, Uffmann M, Pokieser P, Teleky B, Lechner G. *Dedicated multidetector CT of the stomach: spectrum of diseases.* Radiographics 23: 625-44, 2003.
3. Grayson DE, Abbott RM, Levy AD, Sherman PM. *Emphysematous infections of the abdomen and pelvis: a pictorial review.* Radiographics 22: 543-61, 2002.
4. Kassamali R, Ahmad T, Qadeer A, Kehtineni N, Oud L, Mohapatra S. *Gastric infarction: case report and review of literature* (Abstract). Am J Gastroenterol 98(9 Suppl): S200, 2003.
5. Cherney CL, Chutuape A, Fikrig MK. *Fatal invasive gastric mucormycosis occurring with emphysematous gastritis: case report and literature review.* Am J Gastroenterol 94: 252-6, 1999.
6- Ko GJ, Park KS, Park TW, Woo MY, Han KJ, Lee SC, Cho JH. *A case of emphysematous gastritis in a patient with end-stage renal disease.* Korean J Gastroenterol 58: 38-41, 2011.
7. Moosvi AR, Saravolatz LD, Wong DH, Simms SM. *Emphysematous gastritis: case report and review.* Clin Infect Dis 12: 848-55, 1990.
8. Horton KM, Fishman EK. *Current role of CT in imaging of the stomach.* Radiographics 23: 75-87, 2003.
9. Muñoz C, Fernández R, Fonseca V, Jara L. *Emphysematous gastritis secondary to caustic substance intake: a case report.* Gastroenterol Hepatol 33: 106-10, 2010.
10. Fishman EK, Urban BA, Hruban RH. *CT of the stomach: spectrum of disease*. Radiographics 16: 1035-54, 1996.
11. Berens SV, Moskowitz H, Mellins HZ. *Air within the wall of the stomach. Roentgen manifestations and a new Roentgenographic sign.* Am J Roentgenol 103: 310-3, 1968.
12. Meyers HI, Parker JJ. *Emphysematous gastritis.* Radiology 89: 426-31, 1967.
13. Horton KM, Fishman EK. *Multi-Detector Row CT of mesenteric ischemia: can it be done?* Radiographics 21: 1463-73, 2001.
14. Shah PA, Morgan TA, Daly BD, Cunningham SC. *Hepatic gas: widening spectrum of causes detected at CT and US in the interventional era.* Radiographics 31: 1403-13, 2011.
15. Wong YY, Chu WCW. *Emphysematous gastritis associated with gastric infarction in a patient with adult polycystic renal disease: CT diagnosis*. Am J Roentgenol 178: 1291, 2002.
16. Amaro R, Nehme OS, Raskin JB. *Emphysematous gastritis in a transplant patient successfully treated with antibiotics* (Abstract). Am J Gastroenterol 95: 2560, 2000.
17. Iannuzzi J, Watson TJ, Litle VR. *Emphysematous gastritis: a young diabetic's recovery.* Int J Surg Case Rep 3: 125-7, 2012.
18. Paul M, John S, Menon MC, Golewale NH, Weiss SL, Murthy UK. *Successful medical management of emphysematous gastritis with concomitant portal venous air: a case report.* J Med Case Rep 4: 140, 2010.
19. Lee SM, Kim GH, Kang DH, Kim TO, Song GA, Kim S. *Education and imaging. Gastrointestinal: emphysematous gastritis.* J Gastroenterol Hepatol 22: 2036, 2007.
20. Ng A, Spanger M, Lubel JS. *Hepatobiliary and pancreatic: emphysematous gastritis with hepatic portal venous gas*. J Gastroenterol Hepatol 27: 1130, 2012.
21. Shipman PJ, Drury P. *Emphysematous gastritis: case report and literature review*. Australas Radiol 45: 64-6, 2001.