RANELATO DE ESTRONCIO PARA TRATAR LA OSTEOPOROSIS: ¿A PARTIR DE QUÉ EDAD? DOS CASOS CLÍNICOS.

JAVIER CHIARPENELLO[1, 2]*, ARIEL SÁNCHEZ[1]

1) Departamento de Diagnóstico y Tratamiento de la Osteoporosis, Centro de Endocrinología de Rosario.
2) Unidad de Endocrinología Infantil, Servicio de Endocrinología del Hospital Centenario de Rosario.

Resumen

El ranelato de estroncio ha surgido en los últimos años como un tratamiento de primera línea para el tratamiento de la osteoporosis postmenopáusica y senil. Su mecanismo de acción dual que combina la estimulación osteoblástica con la inhibición osteoclástica (anabólico y antirresortivo a la vez), su eficacia antifractura y su efectividad a largo plazo lo hacen un elemento importante en el armamentario terapéutico para esta enfermedad. No hay información publicada sobre su uso en sujetos jóvenes con osteopenia. Comentamos acá la experiencia en dos pacientes con osteoporosis secundaria: un varón con hipopituitarismo que persistió osteoporótico luego del reemplazo con testosterona, y una mujer premenopáusica con hipercalciuria idiopática. Ambos tuvieron una buena respuesta densitométrica al ranelato de estroncio al año de tratamiento.

Palabras clave: osteoporosis; osteopenia; ranelato de estroncio; jóvenes

STRONTIUM RANELATE FOR THE TREATMENT OF OSTEOPOROSIS: STARTING AT WHICH AGE? TWO CLINICAL CASES

Summary

Strontium ranelate has emerged in the last few years as a first-line treatment for postmenopausal and senile osteoporosis. Its dual mechanism of action, which combines osteoblastic stimulation and osteoclastic inhibition (anabolic and antirresorptive at the same time) makes it an important element in the therapeutic armamentarium for osteoporosis. There is no published information about its use in young patients with osteopenia. We herein show the experience in two patients with secondary osteoporosis: a young male (age: 27) with hypopituitarism who persisted osteoporotic after replacement with testosterone, and a premenopausal woman (age: 32) with idiopathic hypercalciuria. Both showed good densitometric response to strontium ranelate after one year of treatment.

Key words: *osteoporosis; osteopenia; strontium ranelate; young patients*

BREVES HISTORIAS CLÍNICAS

Caso 1

Un varón de 27 años consultó al Servicio de Endocrinología del Hospital Provincial del Centenario (Rosario, Argentina) para evaluación de baja talla y falta de desarrollo de caracteres sexuales.

Tres años antes había consultado a otro especialista por su baja talla (1,55 m; por debajo del percentilo 3).[1] Se le diagnosticó insuficiencia ánterohipofisiaria e inició tratamiento con levotiroxina y prednisolona por vía oral.

Al examen clínico constatamos fenotipo infantil, ausencia de pilificación en cara y axilas, voz infantil, testículo derecho no palpable, testículo izquierdo en escroto (< 2 cm en diámetro mayor), vello pubiano Tanner 1, genitales externos prepuberales. Peso 46 kg (por debajo del percentilo 3).[1] Olfato normal. *Tilt-test* negativo. El fondo de

* Dirección postal: San Lorenzo 876, 1er. piso, (2000) Rosario, SF. Correo electrónico: jchiarpenello@hotmail.com

ojos y el campo visual eran normales. La radiografía de cráneo mostró una silla turca pequeña y neumatización incompleta de los senos esfenoidal y frontal. La radiografía de carpo y mano permitió establecer la edad ósea en 15 años. La ecografía comprobó la presencia del testículo derecho –de pequeño tamaño– en el trayecto inguinal. La resonancia magnética nuclear de hipófisis mostró una glándula de 3 mm de altura en el plano sagital, con acentuación de la concavidad superior, adosada al piso de la silla turca.

El paciente estaba medicado con levotiroxina 75 µg/día e hidrocortisona 20 mg/día.

El laboratorio reveló tiroxina sérica libre 1.5 ng/dL (VR 0.9-1.8); testosterona sérica 0.02 ng/mL (VR 2.6-15), FSH 0.7 mUI/mL (VR 1.7-11), LH 0.5 mUI/mL (VR 0.5-10), cortisol sérico matinal 3.5 ng/dL (VR 7-25), prolactina 12.4 ng/mL (VR 2-16). Calcemia 8.5 mg/dL, fosfatemia 4.3 mg/dL, fosfatasa alcalina sérica 182 U/L (VR hasta 300 en adultos). Una prueba de estímulo con arginina e.v. confirmó el déficit de somatotrofina, pero se decidió no iniciar tratamiento de reemplazo con rhGH dado que ya había cierre de los cartílagos de crecimiento. Se ajustó la medicación y se indicó testosterona de depósito vía i.m., 100 mg/mes.

Con este cuadro clínico, y luego de 2 años de reemplazo con testosterona, se realizó la primera densitometría ósea de columna lumbar por absorciometría dual de rayos X (DXA) con un equipo Norland XR-26, usando como referencia datos de niños y jóvenes argentinos sanos estudiados con el mismo equipo.[2] Densidad mineral ósea (DMO) en L2-L4: 0.501 g/cm², T-*score:* -4.44; diagnóstico: osteoporosis.

Se indicó tratamiento con ranelato de estroncio 2 g/día, más un suplemento de calcio y vitamina D; y continuar con el reemplazo hormonal. A los 5 meses de tratamiento se controlaron la calcemia (8.6 mg/dL), la fosfatemia (4,5 mg/dL) y la fosfatasa alcalina sérica (219 U/L); ésta había aumentado 20% con respecto a la inicial. Al año se realizó otra densitometría lumbar y se pudo apreciar un franco aumento de la DMO en L2-L4: 0.822 g/cm^2, T-*score:* -2.20; diagnóstico: osteopenia (Figura 1). El incremento anual fue de 58%.

La talla del paciente aumentó 5 cm en los últimos tres años (1.60 m; percentilo 3); el peso es de 53 kg (índice de masa corporal 20.7 kg/m², normal). El testículo derecho ha descendido al escroto.

Actualmente continúa en tratamiento con ranelato de estroncio. Presentó una excelente recuperación de su masa ósea, logrando un porcentaje de incremento al año mucho mayor que el esperado. La tolerancia fue muy buena, no presentándose efectos adversos.

Caso 2

Mujer de 32 años, que consultó en 2003 a su ginecólogo por dolores en piernas y espalda. Una densitometría lumbar por DXA (L2-L4) en un equipo Hologic arrojó un resultado de 0,812 g/cm^2 (T-*score* -2.4). Tomó risedronato 35 mg/semana más un suplemento diario de calcio y vitamina D durante 18 meses; abandonó el tratamiento por falta de mejoría. Más adelante consultó a un clínico que detectó hipercalciuria. Fue medicada con hidroclorotiazida 25 mg día por medio, sin respuesta favorable; interrumpió este tratamiento en 2007. Nos consultó en 2008; el interrogatorio descartó tabaquismo y consumo excesivo de alcohol; la ingesta de calcio actual es normal, pero cuando niña no consumía lácteos. Por hipotiroidismo primario leve tomaba levotiroxina 50 µg/día desde 2003. No tenía antecedentes personales de fracturas o de nefrolitiasis, pero su madre tenía diagnóstico de osteoporosis y su abuela paterna había sufrido una fractura de cadera a los 70 años. Al examen, medía 1.63 m y pesaba 64 kg (índice de masa corporal 24 kg/m^2). No había bocio y estaba clínicamente eutiroidea. No había dolor a la compresión o percusión óseas. Calcemia 8.3, fosfatemia 3.7, fosfatasa alcalina 128 U/L (VR hasta 300 en adultos), PTH sérica 34 pg/mL (VR 6-72), osteocalcina sérica 3.7 ng/ml (VR 3-14), calciuria 446 mg/24 h, desoxipiridinolina urinaria 6.7 µmol/mmol creatinina (VR < 7.4). La densitometría ósea lumbar en el mismo equipo fue de 0.802 g/cm^2. Se le indicó indapamida de liberación sostenida, 1.25 mg/día, y dieta moderadamente hiposódica. Con ello normalizó la calciuria. En abril de

Figura 1. Evolución de la densidad mineral ósea lumbar en el caso 1. El punto negro indica la DMO inicial, y el punto blanco la DMO al cabo de un año de tratamiento con ranelato de estroncio.

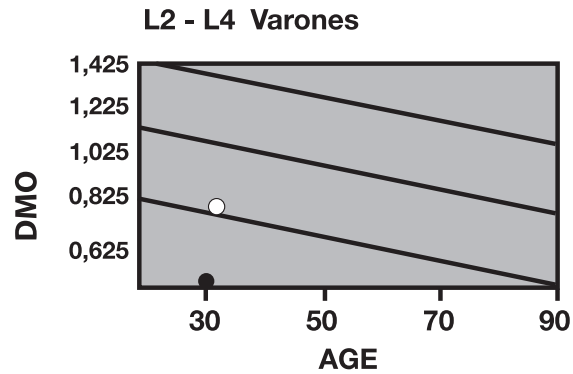

2008 inició tratamiento con ranelato de estroncio 1 g/día, que se aumentó a 2 g/día a los dos meses, al no haber intolerancia gástrica. Tres meses después calcemia, fosfatemia, calciuria y natruria eran normales; la osteocalcina sérica había ascendido a 19 ng/ml (aumento de 5 veces con respecto al nivel basal). La TSH sérica era normal (1.45 U/L). Se le agregó un suplemento oral de vitamina D_3. La densitometría ósea lumbar en abril de 2009 fue de 0.852 g/cm^2 (incremento del 6%); T-*score* -2.1. Actualmente continúa con el tratamiento indicado.

COMENTARIOS

La osteoporosis es una enfermedad que se caracteriza por una baja masa ósea y alteración de la microarquitectura del hueso, presentando como consecuencia una mayor fragilidad ósea e incremento del riesgo de fractura. En el hombre es importante descartar causas secundarias de osteoporosis, entre ellas endocrinológicas, enfermedades gastrointestinales, hematológicas, del tejido conectivo, por drogas, entre otras.[3] En nuestro paciente varón (Caso 1) la deficiencia de hormona de crecimiento y de andrógenos constituyeron los elementos etiológicos de una osteoporosis secundaria, causando baja masa ósea pico. En la paciente premenopáusica (Caso 2), la hipercalciuria idiopática y la dieta hipocálcica durante su niñez y adolescencia parecen ser la única causa de osteoporosis secundaria.

El ranelato de estroncio constituye una efectiva droga anti-osteoporótica que actúa sobre los procesos de formación y reabsorción ósea, con un mecanismo dual: estímulo osteoblástico e inhibición osteoclástica.[4] Los mecanismos íntimos de acción del estroncio sobre las células óseas todavía están en estudio. El estroncio actúa sobre el receptor de calcio presente en células de estirpe osteoblástica para inducir su proliferación.[5,6] El tratamiento de osteoblastos primarios humanos con ranelato de estroncio promueve una maduración progresiva con expresión gradual de varios genes importantes en la formación de hueso,[7] diferenciación fenotípica hacia células de tipo osteocítico y producción de osteoprotegerina.[8] El ranelato de estroncio, además de inhibir la diferenciación osteoclástica, ocasiona una disrupción de la zona de sellado rica en actina debajo de osteoclastos murinos.[9]

Se ha demostrado que el ranelato de estroncio mejora la microarquitectura trabecular, aumentando el número de trabéculas y disminuyendo el espacio de separación entre las mismas.[10] Por otra parte, aumenta el grosor del hueso cortical, y mejora las propiedades intrínsecas del tejido óseo, elevando la resistencia a la fractura en ensayos *ex vivo*.[11]

Dos grandes ensayos clínicos avalan la efectividad y seguridad del ranelato de estroncio para el tratamiento de la osteoporosis postmenopáusica y senil: el SOTI, que evaluó el efecto de la droga en relación a fracturas vertebrales,[12] y el TROPOS, que lo hizo en relación a fracturas de cadera y periféricas.[13] En ambos se demostró la reducción del riesgo de fractura en todas las zonas estudiadas. Los participantes de ambos estudios han continuado en observación, contándose ya con datos de varios años de seguimiento.[14] Por lo tanto, el ranelato de estroncio constituye una droga de primera elección en el tratamiento de la osteoporosis.[15,16]

En el Caso 1 se obtuvo una importante respuesta densitométrica con el ranelato de estroncio. Si bien el número atómico del estroncio es cercano al de la hidroxiapatita, no más del 10% del incremento de la DMO es atribuible a la acumulación de estroncio en hueso.[4] Se sabe además que luego de 3 años de administración continua, la concentración ósea de estroncio se estabiliza, aunque la DMO continúa aumentando.[17]

El ranelato de estroncio no es habitualmente considerado como terapéutica de osteopenia/osteoporosis en sujetos jóvenes. Una publicación reciente refiere una buena respuesta en una paciente con severa osteoporosis vertebral luego de un embarazo gemelar.[18] La excelente respuesta obtenida en los dos casos acá expuestos plantea su utilidad en el tratamiento de las osteopenias primarias o secundarias de pacientes jóvenes.

(Recibido: mayo de 2009. Aceptado: junio de 2009)

REFERENCIAS

1. Lejarraga H, Orfila G. *Estándares de peso y estatura para niñas y niños argentinos desde el nacimiento hasta la madurez.* Arch Argent Pediatr 85:209-22, 1987.
2. Zanchetta JR, Plotkin H, Alvarez Filgueira ML. *Bone mass in children: normative values for the 2-20-year-old population.* Bone 16(4 Suppl):393S-99S, 1995.

3. Ebeling PR. *Osteoporosis in men.* N Engl J Med 358:1474-82, 2008.
4. Marie PJ, Ammann P, Boivin G, Rey C. *Mechanisms of action and therapeutic potential of strontium in bone.* Calcif Tissue Int 69:121-9, 2001.
5. Caverzasio J. *Strontium ranelate promotes osteoblastic cell replication at least through two different mechanisms.* Bone 42:1131-6, 2008.
6. Chattopadhyay N, Quinn SJ, Kifor O, Ye C, Brown EM. *The calcium-sensing receptor (CaR) is involved in strontium ranelate-induced osteoblast proliferation.* Biochem Pharmacol 74:438-47, 2007.
7. Zhu LL, Zaidi S, Peng Y, Zhou H, y col. *Induction of a program gene expression during osteoblast differentiation with strontium ranelate.* Biochem Biophys Res Commun 355:307-11, 2007.
8. Atkins GJ, Welldon KJ, Halbout P, Findlay DM. *Strontium ranelate treatment of human primary osteoblasts promotes an osteocyte-like phenotype while eliciting an osteoprotegerin response.* Osteoporos Int 20:653-64, 2009.
9. Bonnelye E, Chabadel A, Saltel F, Jurdic F. *Dual effect of strontium ranelate: stimulation of osteoblast differentiation and inhibition of osteoclast formation and resorption in vitro.* Bone 42:129-38, 2008.
10. Arlot ME, Jiang Y, Genant HK, y col. *Histomorphometric and microCT analysis of bone biopsies from postmenopausal osteoporotic women treated with strontium ranelate.* J Bone Miner Res 23:215-22, 2008.
11. Ammann P, Badoud I, Barraud S, Dayer R, Rizzoli R. *Strontium ranelate treatment improves trabecular and cortical intrinsic bone tissue quality, a determinant of bone strength.* J Bone Miner Res 22:1419-25, 2007. *Erratum* en: J Bone Miner Res 22:1828, 2007.

12. Meunier PJ, Roux C, Seeman E, Ortolani S, Badurski JE, Spector TD, y col. *The effects of strontium ranelate on the risk of vertebral fracture in women with postmenopausal osteoporosis*. N Engl J Med 350: 459-69, 2004.
13. Reginster J-Y, Seeman E, de Vernejoul MC, y col. *Strontium ranelate reduces the risk of nonvertebral fractures in postmenopausal women with osteoporosis: treatment of peripheral osteoporosis (TROPOS) study.* J Clin Endocrinol Metab 90:2816-22, 2005.
14. Reginster J-Y, Felsenberg D, Boonen S, y col. *Effects of long-term strontium ranelate treatment on the risk of nonvertebral and vertebral fractures in postmenopausal osteoporosis. Results of a five-year, randomized, placebo-controlled trial.* Arthritis Rheum 58:1687-95, 2008.
15. O'Donnell S, Cranney A, Wells GA, Adachi J, Reginster J-Y. *Strontium ranelate for preventing and treating postmenopausal osteoporosis (Cochrane review).* The Cochrane Library 2008, Issue 4. Disponible en: http://www.thecochranelibrary.com
16. Schurman L, Bagur A, Claus-Hermberg H, Messina OD, Negri A, Sánchez A. *Guías argentinas para el diagnóstico, la prevención y el tratamiento de la osteoporosis.* Actual Osteol 3:117-36, 2007; y Rev Arg Osteol 6(3):27-42, 2007 (doble publicación).
17. Boivin G, Meunier PJ. *After three years of treatment with strontium ranelate 2 g per day bone strontium content reaches a plateau*. Osteoporos Int 18 (suppl 1):S126, 2007 (resumen).
18. Tanriover MD, Oz SG, Sozen T, Kilicarslan A, Guven GS. *Pregnancy- and lactation-associated osteoporosis with severe vertebral deformities: Can strontium ranelate be a new alternative for the treatment?* Spine 9: e20-4, 2009.

Y es que en Oriente, mi hermano,
la mar tiene otro color;
el amarillo del sol
es un poco azafranado,
el aire es menos pesado,
y la luna es una flor,
que perfuma con amor
a quien está enamorado.
por eso a Oriente, cuña'o,
lo llevo en mi corazón.

HENRY MARTÍNEZ
(del merengue venezolano "Oriente es de otro color")